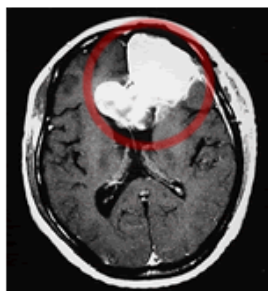


## 腦腫瘤症例報告-1

說明:

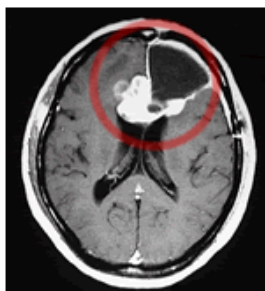
腦腫瘤 17岁 (男性)

1. 治疗前的状态



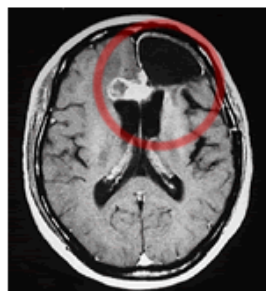
白色阴影为癌细胞。

2. 外科手术后的状态



通过外科手术切除了一部分的癌细胞。

3. 免疫疗法治疗后



通过免疫疗法外科手术去不尽的癌细胞变小了。