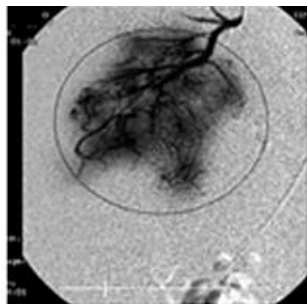


腎臓がん症例報告-1

説明:

骨転移した腎臓がんも、治療開始4ヶ月でがんの活動性が消失、腫瘍も急速な縮小を認める

治療前



治療後

