

。 胃がん症例報告-1 療法避開復發。

說明:

於 2010 年 4 月診斷為胃癌（2 期），當時主治醫的見解是，“腫瘤雖然還沒有擴散到胃的表面，但是應該已經擴散到了與胃相接的淋巴結”。可是，實際開腹手術時發現已經擴散到腹腔（腹膜播種），同時貯留腹水，懷疑已經擴散至卵巢。為了預防食管狹窄，只進行了胃部的切除手術。手術後醫生對家屬宣布“癌癥 4 期，餘命半年”。

患者的女兒致電本院的時候已經泣不成聲，本院根據資料提出的建議是：“應盡早對患者開始治療，並且考慮到今後開始化療的可能性很大的情況下，馬上準備採血為 NK 細胞療法做好準備。”

2010 年 7 月，開始進行腹膜播種手術前的化療。

2010 年 7 月中旬，開始並用復合免疫細胞療法。

胃全部切除的手術後雖然用餐困難，沒有發現身體狀態的惡化，也沒有擴散到其他部位。

原計劃的手術前強化化療是每周進行，但由於並用復合免疫細胞療法，血液數值的改善速度很快，通過 2 周 1 次的化療和 1 個療程的復合免疫細胞療法後，2010 年 9 月進行了腹膜播種的手術。

手術的內容是，切除已擴散部位的腹膜/腹部淋巴結/卵巢，以及膽囊和脾臟。對壹個胃部切除手術後體重從 41kg 降到 38kg 的女士來說，是壹個身體負擔相當大的手術，而手術後能否早期進行高度活性化 NK 細胞療法非常重要，所以本院在手術前進行了 NK 細胞的採血。

由於手術後馬上開始了化療，患者的腎功能開始低落，甚至依時間腎功能衰竭，進行了人工透析。雖然腎功能一點一點開始恢復，還是沒有能夠達到進行化療的狀態。所以，手術後只進行了高度活性化 NK 細胞療法。

患者的狀態為“4 期”的癌癥，雖然通過手術切除了肉眼能看到的癌細胞，實際上體內還存在肉眼所看不見的癌細胞。手術後 2 個月後的 2010 年 11 月的腫瘤標誌物檢測仍然顯示較高的數值，非常擔心會進一步上升。

但是，自從 2010 年 10 月下旬開始了高度活性化 NK 細胞療法，眼看著腫瘤標誌物檢測開始下降。在 2011 年 1 月 NK 細胞療法 1 個療程結束時，數值已經降到以下狀態。

CEA 14.3→9.7(正常值：5.0ng/ml 以下)

CA19-9 33.4→29.6(正常值：37U/ml 以下)

CA125 135→25(正常值：35U/ml 以下)

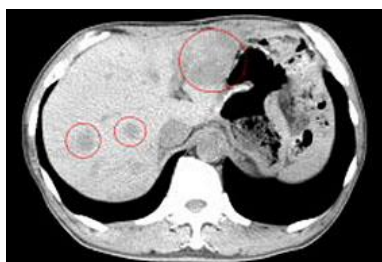手術後 8 個月也在維持理想的狀態，CT 也沒有發現復發現象，高度活性化 NK 細胞療法也在繼續。患者經歷 2 次手術，無論是肉體上還是精神上都帶來了相當大的負擔，雖然身體狀況不如健康的時候，最近食欲恢復，體重也開始增加了。像本患者這樣明顯見效的案例實為罕見。在實際的醫療現場，4 期的癌癥患者得到的診斷是“不適合手術”，“無法期待化療效果”等絕望的結論。但是，我們要通過治療幫助更多的患者與癌癥鬥爭。

胃がん症例報告-2

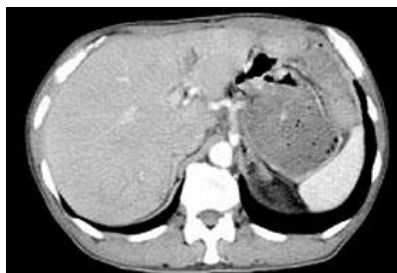説明:

胃がん手術後多発性肝転移、治療開始約 12 ヶ月で肝臓の多発性転移がんが概ね消失。

治療前



治療後

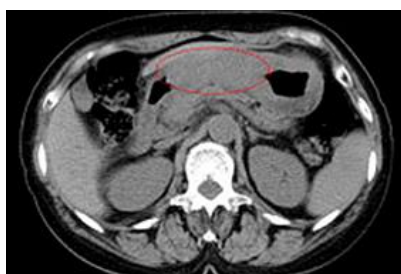

胃がん症例報告-3

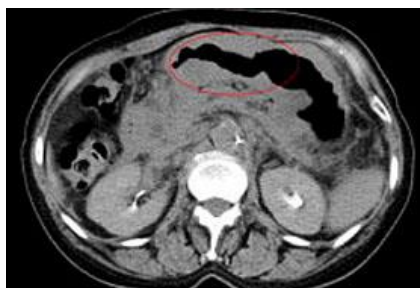説明:

胃がんと診断されるも、手術拒否の例。

治療前



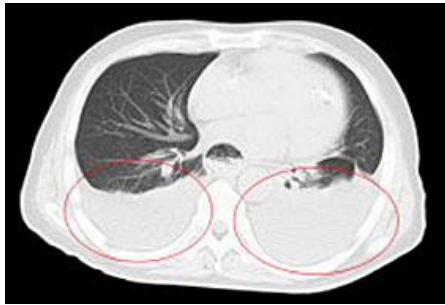治療後



胃がん症例報告-4

説明:

胃がん末期の胸水貯留、急を要する病状であった

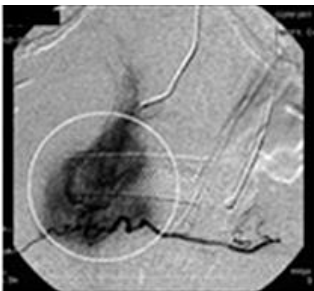


胃がん症例報告-5

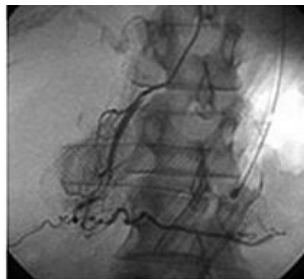
説明:

スキルス性胃がんで手術不能と診断されるも、治療開始約 8 ヶ月でがん細胞の成長停止。

治療前



治療後

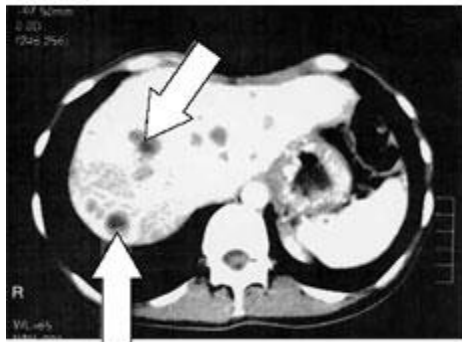


胃がん症例報告-6 ⇒全身に転移

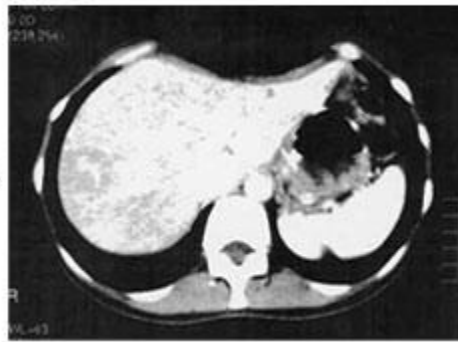説明:

余命 1 年の宣告…。最悪の体調から、遠隔地の病院との連携で高度活性化 NK 細胞療法を実現し、今は全く異常なし。

治療前



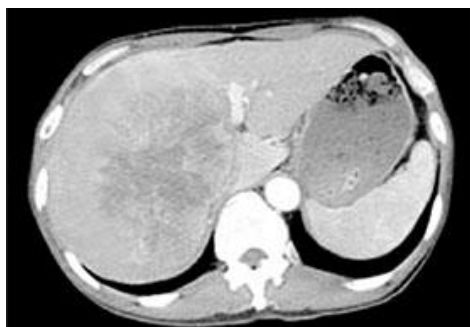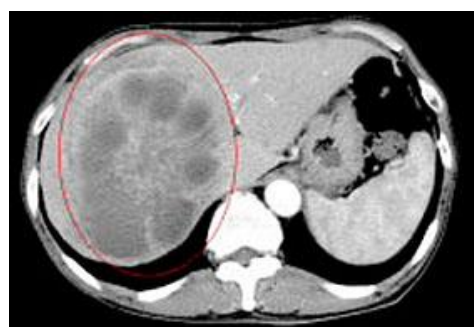治療後



胃がん症例報告-7

説明:

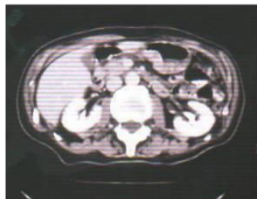胃がん手術後肝転移、治療開始約 10 ヶ月で転移がんの活動性がほぼ消滅。



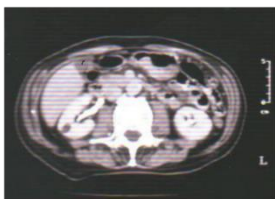胃がん症例報告-8

説明:

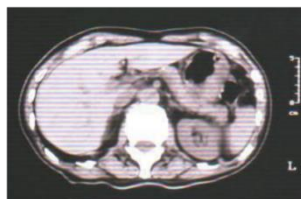
84歳（2011年）手術後放射線治療と化学療法を受けず、NK細胞治療のみ+抗がんサプリメント
NK療法前2001/09/01



NK療法後2004/03/18



2004/03/18



2005/04/13

