

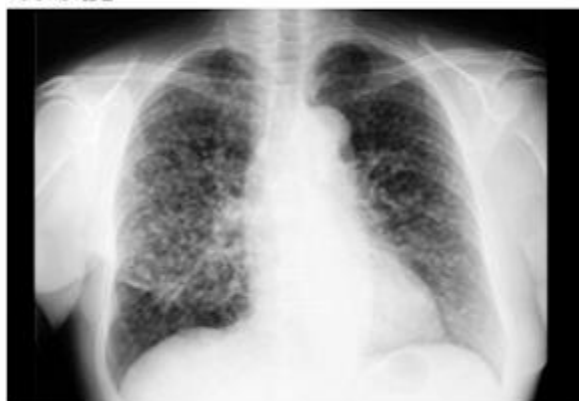肺がん症例報告-1

説明:

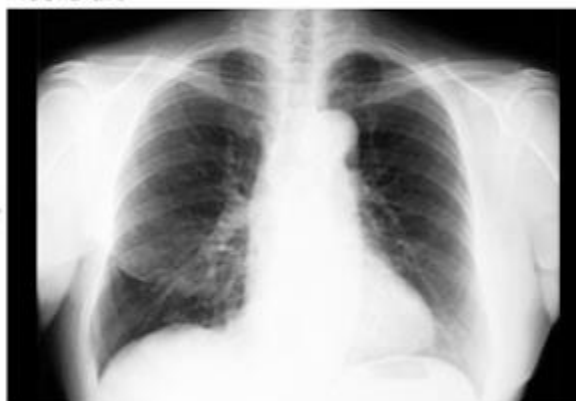75 歳，女性

兩肺全體擴散的肺腺癌通過高度活性化 NK 細胞療法和化療的並用，結節基本全部消失

治療前



治療後



2009 年 7 月被診斷為肺腺癌，因為兩側有大小多數結節，不適合做手術和放射線治療。

2009 年 8 月開始使用高度活性化 NK 細胞療法和化療。此時 CYFRA 數值 5.6 高度活性化 NK 細胞療法 3 次治療後主要腫瘤開始縮小，多處結節開始消失，5 次治療後 CYFRA 數值降至 1.0 的正常範圍內，11 次治療後 CYFRA 數值降至 0.5，12 次治療後主要腫瘤消失，兩側的多數結節基本消失。

2010 年 2 月結束高度活性化 NK 細胞療法（繼續使用化療）

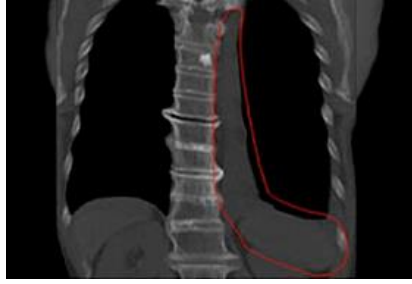
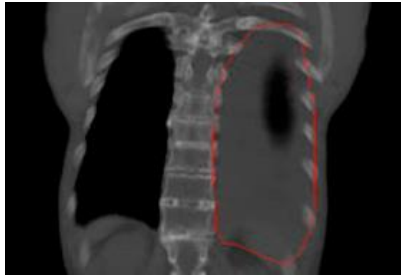
肺がん症例報告-2

説明:

肺がんで大量の胸水が貯留、呼吸困難な状況。治療後は大量の胸水も減少し病状は改善。

治療前

治療後



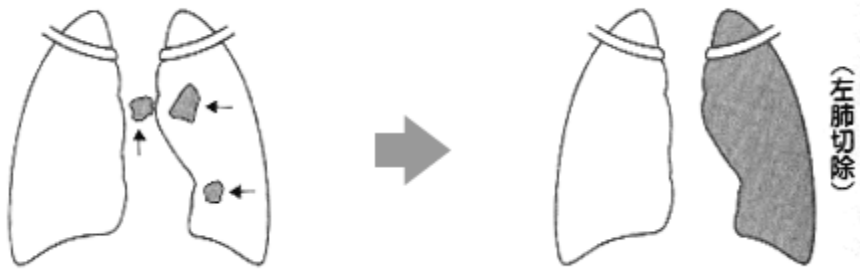
肺がん症例報告-3

説明:

42歳男性、肺癌（肺がん）の手術後、抗ガン剤を拒否してNK細胞療法を開始。転移・再発もなく体調が回復、職場復帰できた！

治療前

治療後



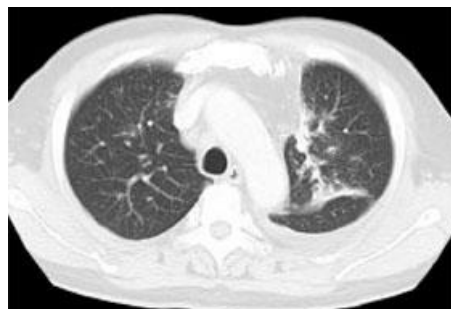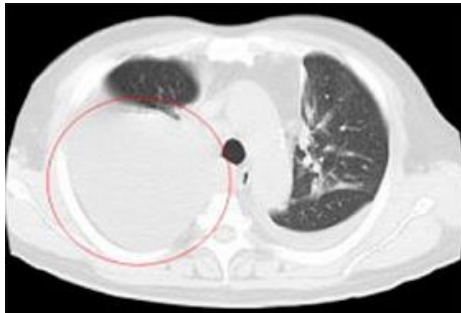
肺がん症例報告-4

説明:

再発' 肺がんにて胸水貯留も治療期間6ヶ月でほぼ消失、腫瘍マーカーも正常値まで改善

治療前

治療後

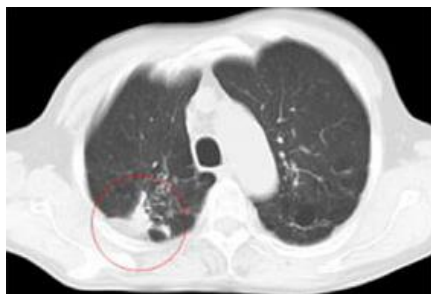


肺がん症例報告-5

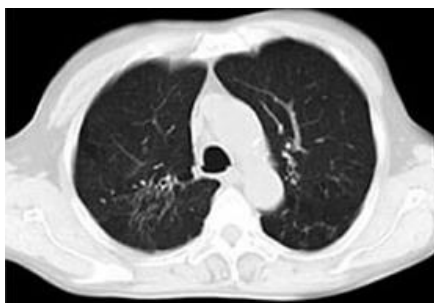説明:

ろっ骨浸潤、手術不能も、治療後がん腫瘍の広がりが改善。手術治療の併用も選択肢となり得る。

治療前



治療後

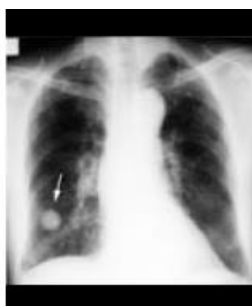

肺がん症例報告-6

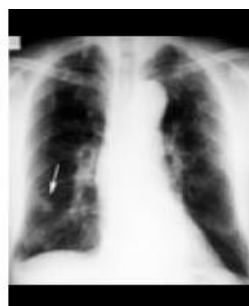説明:

肺がんの積極的な治療ができない状態も、治療開始7ヶ月でがん自体はほぼ消失。

治療前



治療後

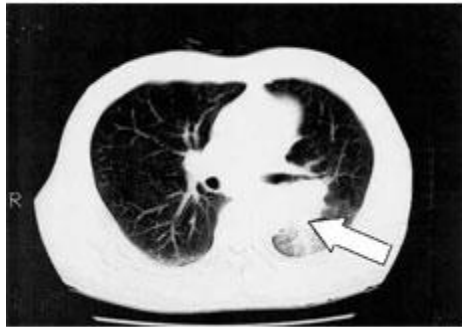


肺がん症例報告-7 肺癌（肺がん）⇒肝臓へ転移（肝臓がん）

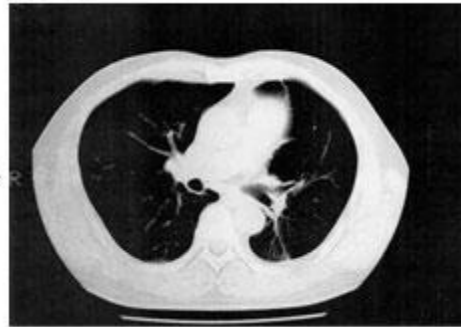
説明:

高度活性化NK細胞療法を開始後、2カ月で腫瘍が消失。現在、再発予防のため継続治療しているが経過は良好。

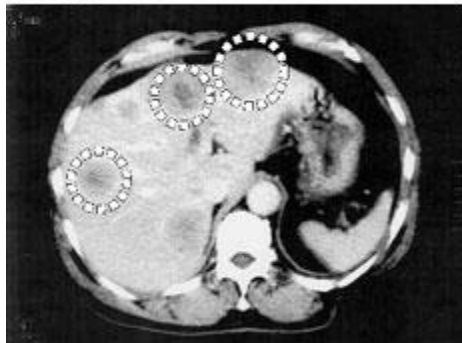
治療前



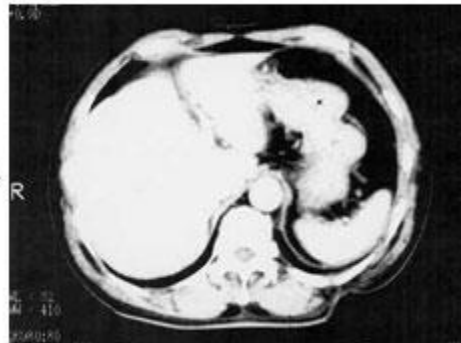
治療後



治療前



治療後

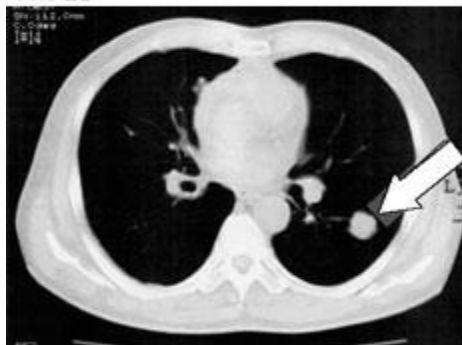

肺がん症例報告-8

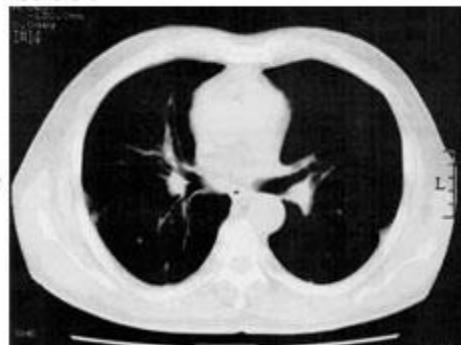説明:

手術不可能の肺腺がん、副作用で抗がん剤中止。現在腫瘍は消失し、経過も順調。

治療前



治療後

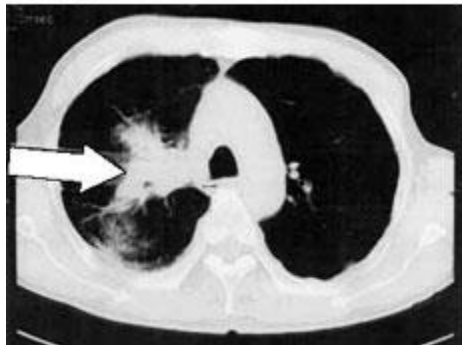

肺がん症例報告-9

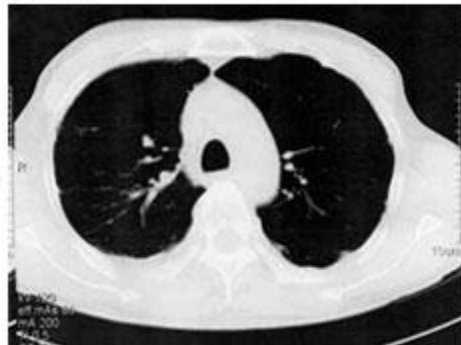説明:

治療なしの肺癌（肺がん）。NK細胞療法で、4センチの腫瘍が消失。

治療前



治療後

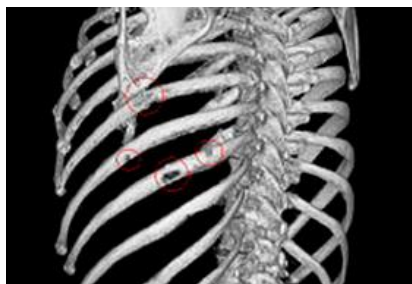

乳がん症例報告 骨転

説明:

乳がん手術後多発性骨転移、治療開始およそ1年で複数かつ小さな骨転移病巣もほとんど消失

治療前



治療後

