

肝臓がん症例報告-1

説明:

70 歳，男性

高度活性化 NK 療法の單獨治療 1 個月後，所有的腫瘤標誌物檢測數值下降，CT 檢查承認腫瘤縮小。

.

2002 年 3 月被診斷為丙型肝炎惡化的肝癌。

4 月開始肝動脈塞栓療法，之後反復接受超聲燒灼療法以及酒精注射療法。雖然壹時呈現療效，診察病變縮小，但是在 2008 年 8 月檢查發現肝臟內外都出現病變。

主治醫推薦開始化療，可是本人考慮到對身體的負擔決定不接受化療，單獨使用高度活性化 NK 細胞療法。

因為單獨使用 NK 細胞療法單獨進行治療，採取了每周點滴的集中療法，另外隨時檢查肝功能的變化。

AFP 145⇒3 （正常值:10ng/ml 以下）

CEA 14.3⇒9.4 （正常值:5.0ng/ml 以下）

PIVKA-2 40⇒30 （正常值 40mAU/ml 以下）

CA19-9 83⇒16 （正常值 37U/ml 以下）

同時期主治醫做的 CT 檢查結果顯示原發部位淋巴結的腫瘤縮小，治療前積累的胸水也減少。

本患者因為選擇接受每周點滴的集中治療，當初擔心每周治療對身體所帶來的負擔，但是高度活性化 NK 細胞療法是幾乎沒有副作用的療法，沒有出現任何患者所擔心的對身體的負擔，所以成功地結束了壹個療程的治療。

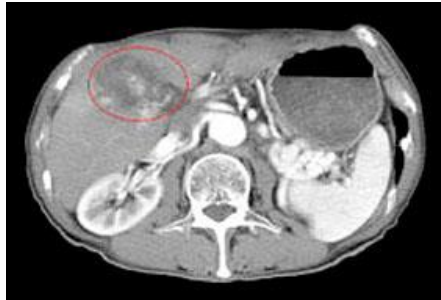高度活性化 NK 細胞療法不用顧慮治療時期，優先患者的實際情況。我們認為重要在於能夠在治療前使用充分的時間對患者進行治療的說明，得到患者的同意。有的患者在與病魔鬥爭的漫長過程中喪失了信心，但是我們醫院全體人員認為患者的精神健康管理也是我們治療的壹部分，所以我們不僅僅追求數據上的療效，同時希望能夠提高患者對治療的信心。

肝臓がん症例報告-2

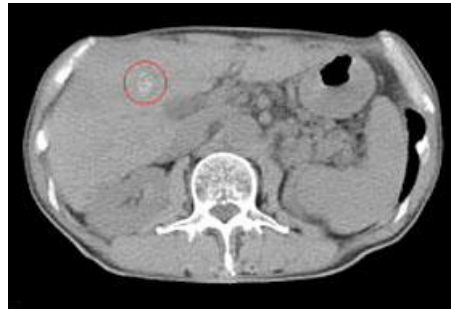説明:

肝臓がん手術不可能も、治療期間8ヶ月でがん腫瘍はほぼ消失。

治療前



治療後

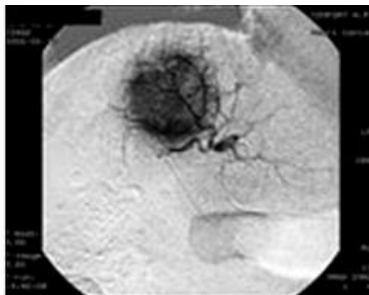


肝臓がん症例報告-3

説明:

肝臓がん末期で根治の見込みなしも、治療開始5ヶ月で腫瘍の急速な縮小が認められる

治療前



治療後

