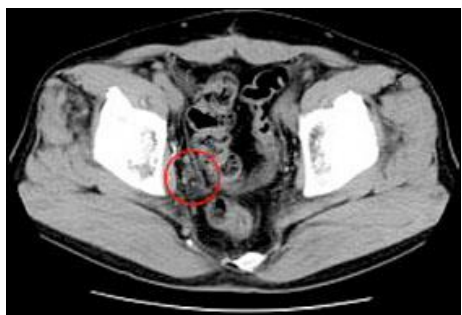


前立腺がん症例報告-1

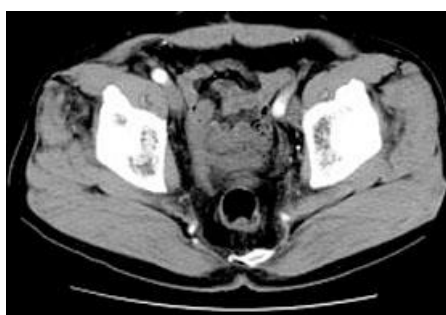説明:

前立腺がんの骨盤内リンパ節転移、治療期間 3 ヶ月でリンパ節の転移病巣もほぼ消滅

治療前



治療後

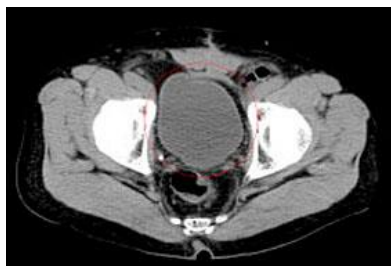


前立腺がん症例報告-2

説明:

手術不可能で高齢ゆえの経過観察、治療開始 8 ヶ月で膀胱への圧迫・変形は認められず、リンパ節転移もない

治療後



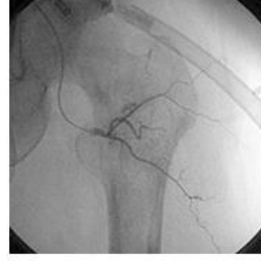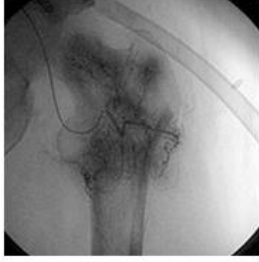前立腺がん症例報告-3

説明:

前立腺がんの骨転移も、手立てなしの状態から治療開始 4 ヶ月で厳しい予後回避。

治療前

治療後



前立腺がん症例報告 骨転

説明:

前立腺がんの骨転移も、手立てなしの状態から治療開始4ヶ月で厳しい予後回避。

治療前

治療後

