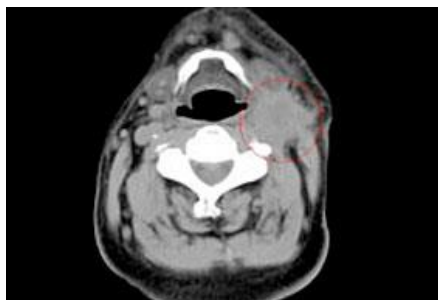


咽頭がん症例報告-1

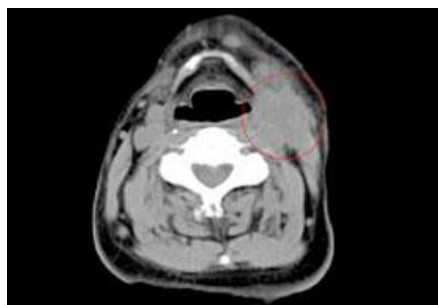
説明:

咽頭がんの頸部リンパ節再発、腫瘍が増大するも治療開始5ヶ月で腫瘍の成長がほぼ停止。

治療前



治療後

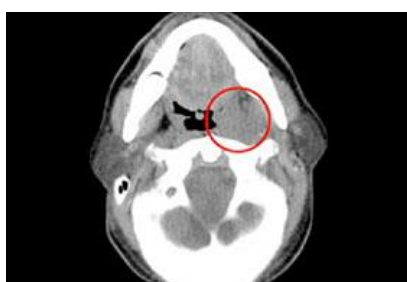

咽頭がん症例報告-2

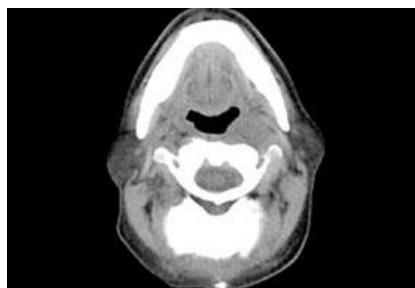
説明:

咽頭がん手術不可能、その後がん腫瘍が増大するも治療開始3ヶ月でのどの症状が改善し腫瘍も縮小

治療前



治療後



咽頭がん症例報告-3

説明:

根治が不可能な進行性の上咽頭がん、治療開始5ヶ月で厳しい予後回避。

治療前

治療後

