

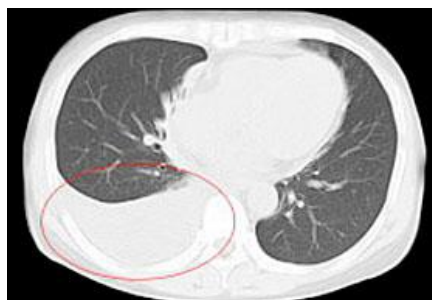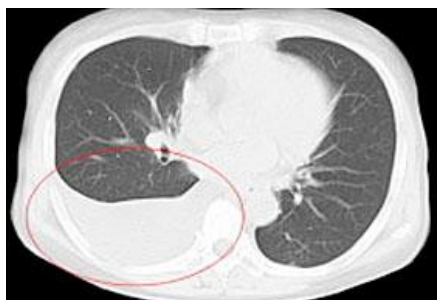卵巣がん症例報告-1

説明:

卵巣がんの肺転移、がん性胸水貯留も治療期間6ヶ月で胸水の増加もなくがんの活動性低下

治療前

治療後



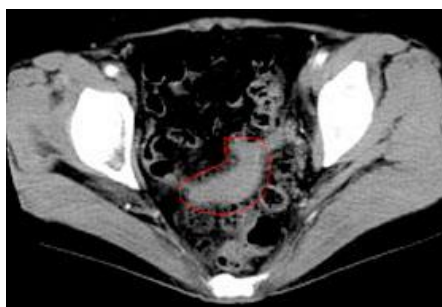
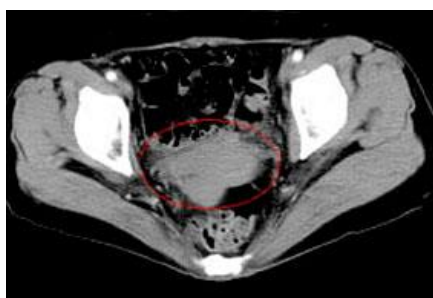卵巣がん症例報告-2

説明:

卵巣がんの再発、手術以降の治療が困難も治療開始6ヶ月で腫瘍と腫瘍マーカーの改善

治療前

治療後

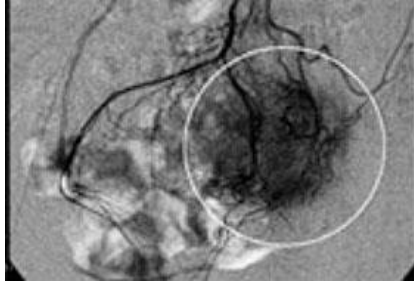


卵巣がん症例報告-3

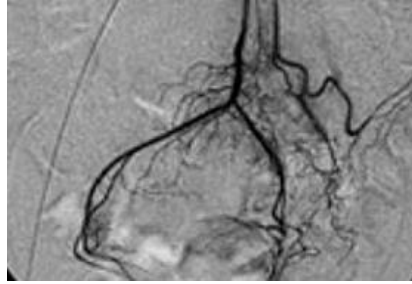
説明:

根治の見込みが無い卵巣がんの再発、治療期間5ヶ月で腫瘍の急速な縮小でがんの活動性は消失

治療前



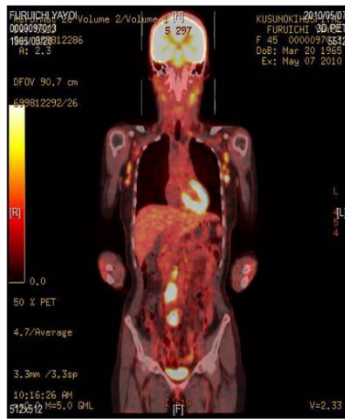治療後



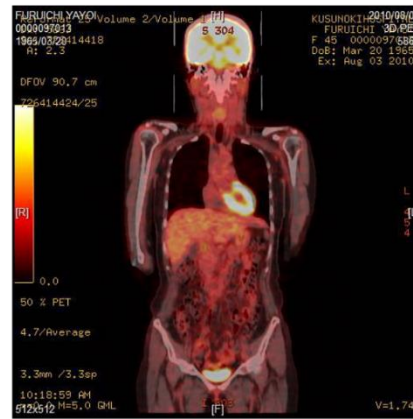
卵巢がん症例報告-4

説明:

45歳女性（2010年）手術後 多発性転移NK細胞12回治療 1回 静脈投与/周



NK療法前2010/05/07



NK療法後2010/08/03