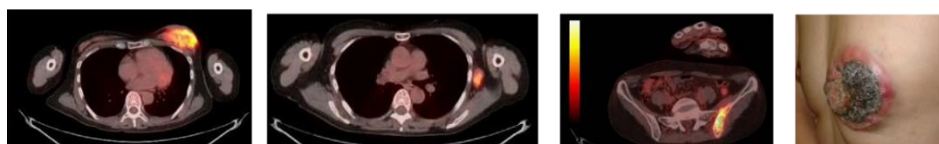


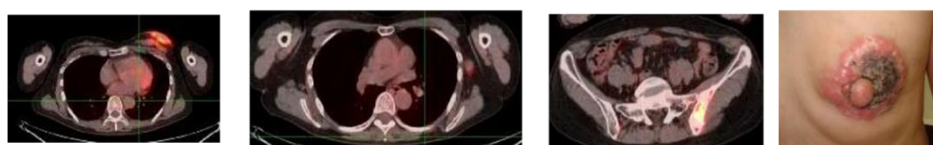
乳がん症例報告-1

63歳女性（2010年）今まで何の治療もせずNK細胞9回治療
NK療法前（2010年07月15日）

Ca & Skinmeta Maxillary lymph meta Bone meta



NK療法後（2010年10月19日）



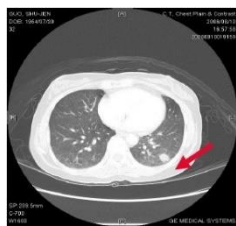
The FDG uptake (SUV max) of the breast tumor reduced 10.1% after 9timesNK
Immunotherapy The maxillary lymph node diameter decreased 4.3% & volume
decrease 22.3% after NK Immunotherapy

乳がん症例報告-2

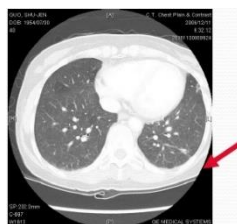
説明:

.NK 治療乳癌手術後肺移轉治療

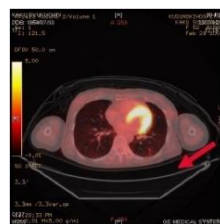
52歳女性（2006年）乳がん手術後肺転移NK細胞17回治療



NK療法前
2006年8月10日



NK療法後
2006年12月11日



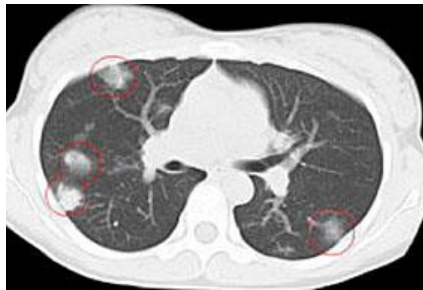NK療法後
2007年02月28日

乳がん症例報告-3

説明:

乳がんの両肺転移、治療開始 8 ヶ月で転移性がんは概ね消失

治療前



治療後

